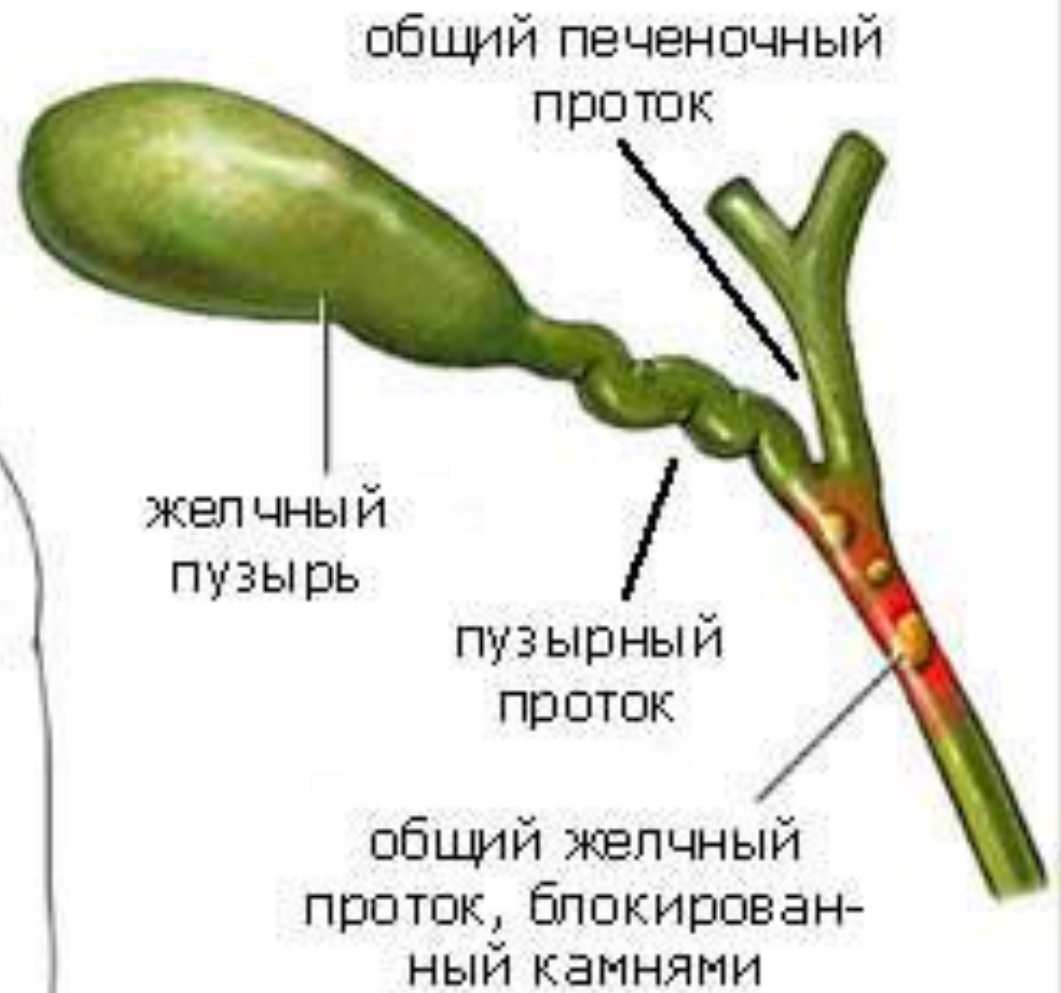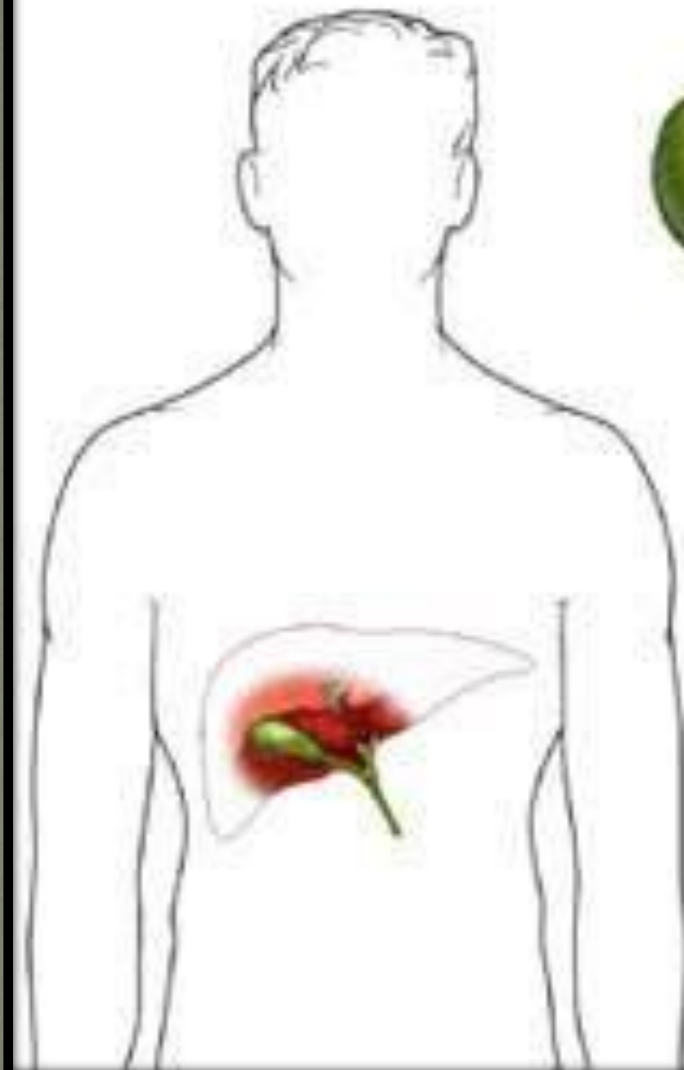


# ***ХРОНИЧЕСКИЙ ХОЛЕЦИСТИТ***

---

**- это хроническое воспалительное заболевание стенки желчного пузыря, протекающее с поражением моторной функции желчных путей и с изменением физико-химических св-в желчи.**



## Этиология:

### 1. Бактериальная инфекция:

- кишечная палочка
- энтерококки
- протей
- дрожжевые грибки
- вирусы гепатита В, С
- лямблии
- опистхохи

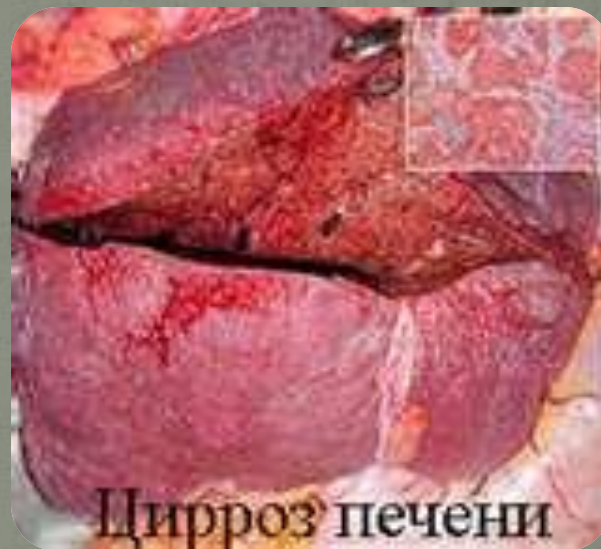### 2. Дуоденальный рефлюкс.

### 3. Аллергия.



## 4. Хронические воспалительные заболевания

- гепатит
- цирроз
- панкреатит
- энтероколит

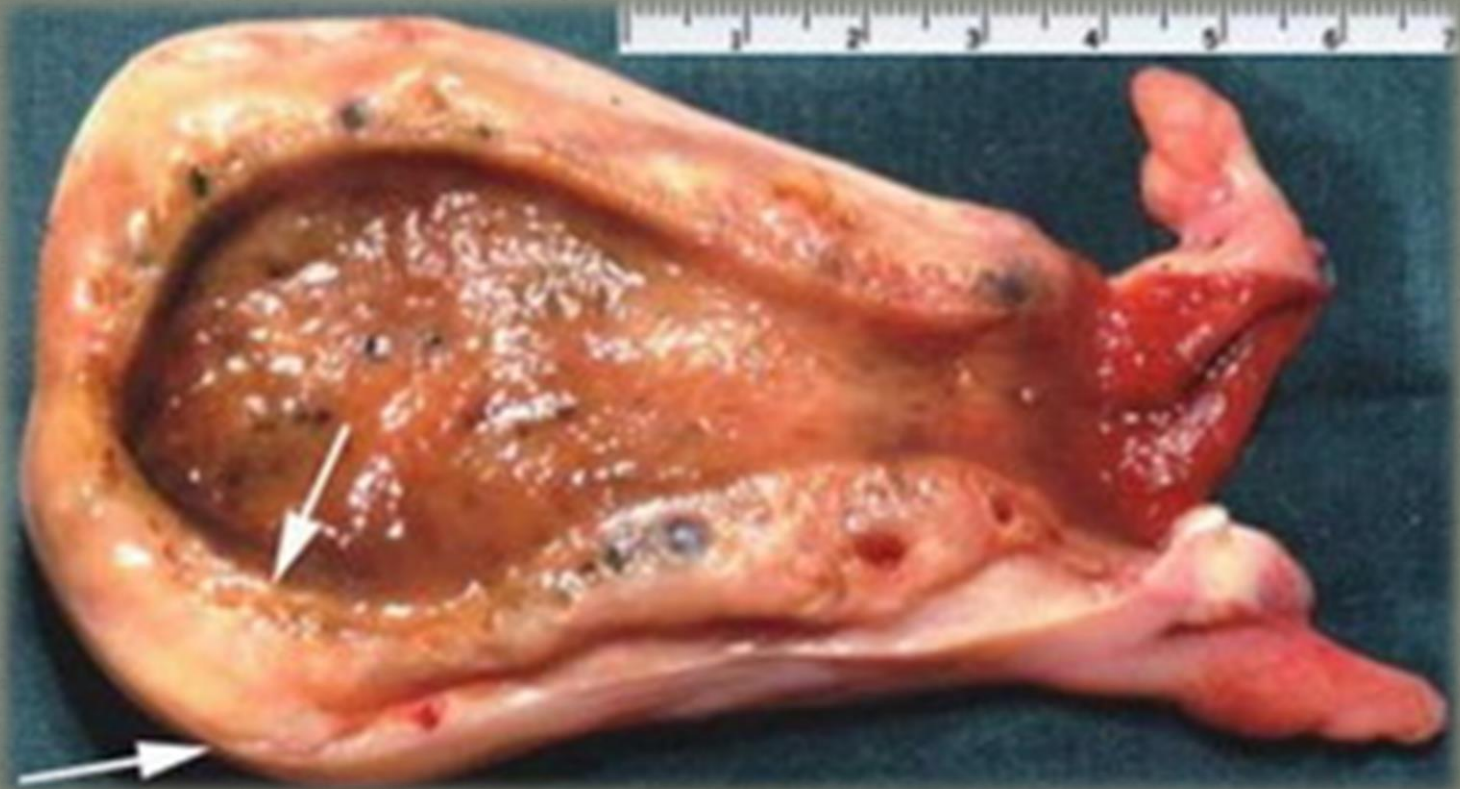

Цирроз печени

Цирроз печени

Патогенез:

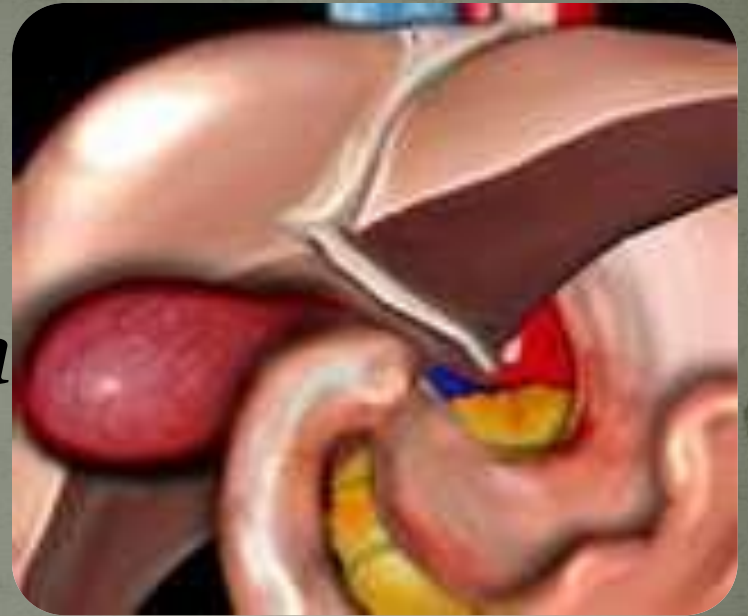*Инфекция → стенка желчного пузыря  
→ воспаление*



# Классификация:

## 1. По этиологии:

- бактериальная
- паразитарная



## 2. По течению:

- непрерывный
- рецидивирующий

### **3. По фазе заболевания:**

- **обострение**
- **ремиссия**

### **4. По степени тяжести:**

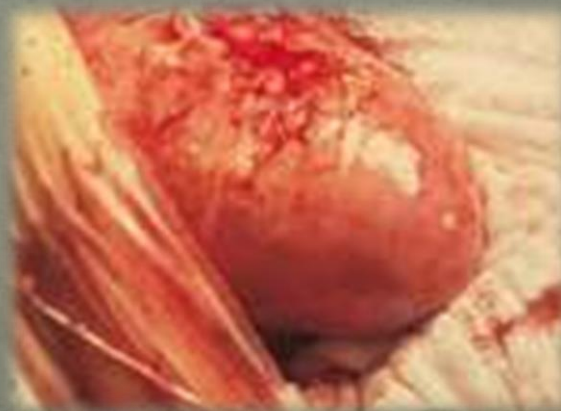- **легкая – 1-2 раза в год**
- **средняя- 5-6 раз в год**
- **тяжелая – 1-2 раза в месяц**

**5. По состоянию функции:**

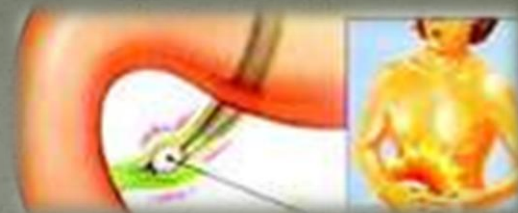
- **гипомоторная дискенизия**
- **гипермоторная дискенизия**

## Осложнения:

- *Перихолецистит*
- *Холангит*
- *Водянка желчного пузыря.*
- *Эмпиема желчного пузыря.*
- *Образование камней.*



# Клиника:



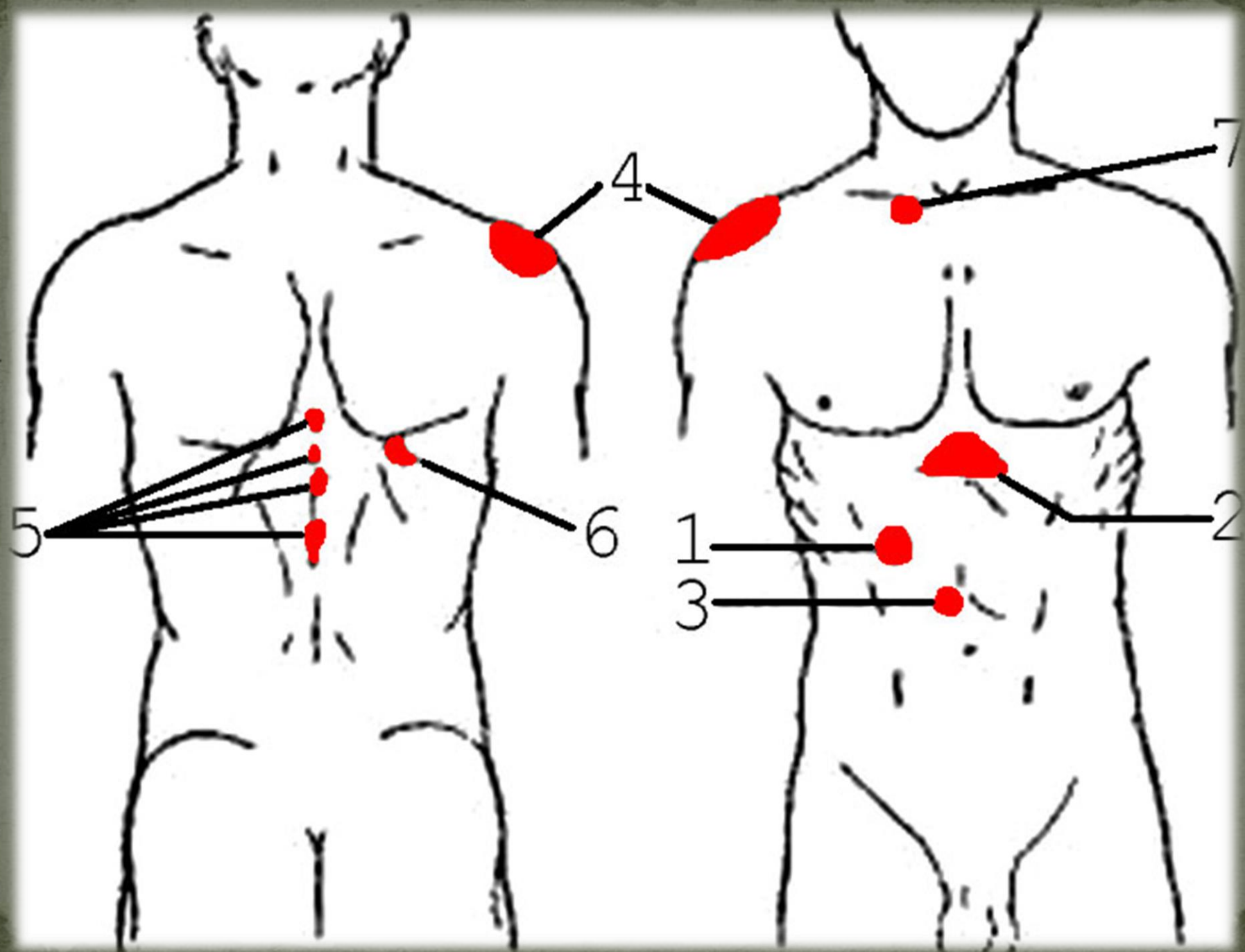
- **Боль в правом подреберье:**
  - **после приёма жирной, жареной, острой пищи**
  - **иррадиация в правое плечо, лопатку, спину**
  - **продолжительность несколько часов**



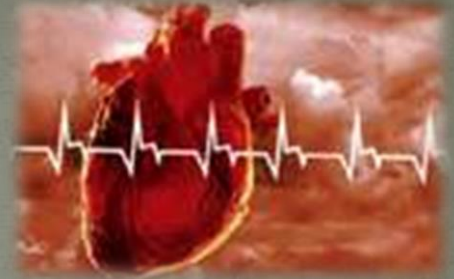- **Диспепсический синдром:**
  - **Отрыжка воздухом, пищей**
  - **Сухость, горечь во рту**
  - **Металлический вкус по утрам**
  - **Тошнота, изжога**

- **Положительные пузырьные симптомы:**

- **симптом Кера**
- **симптом Ортнера**
- **симптом Гаусмана**
- **френикус симптом**
- **зона Захарьина Геда**



Другие «маски» холецистита:



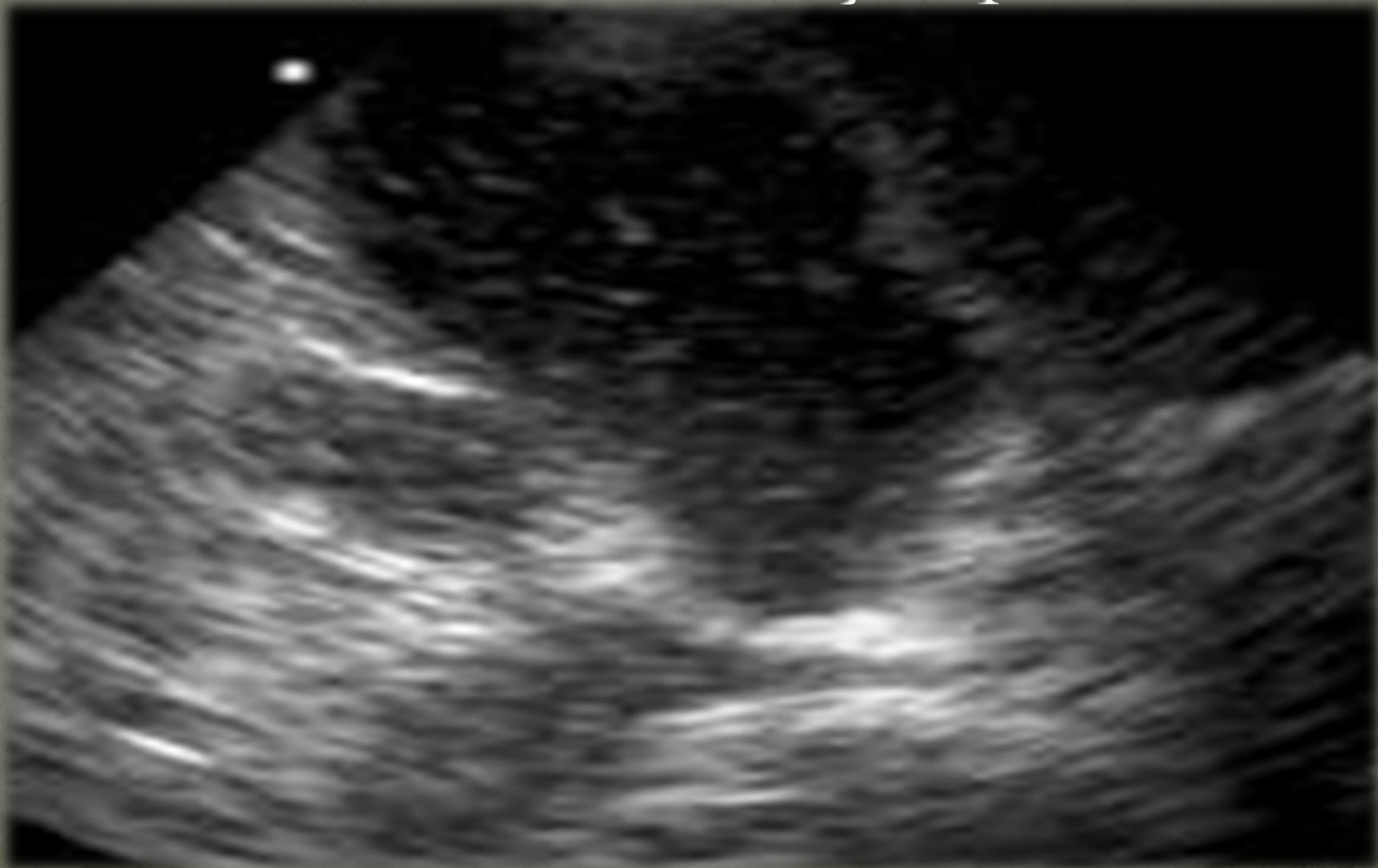- **Желудочно-кишечные :**
  - Преобладают диспепсические жалобы
- **Кардиальные:**
  - Рефлекторная стенокардия и кардиолгия
- **Неврастенические.**

# Дополнительные исследования:

## **1. УЗИ желчного пузыря:**

- **утолщение стенки**
- **изменение размера**
- **деформация**
- **признаки дискинезии**

УЗИ желчного пузыря.

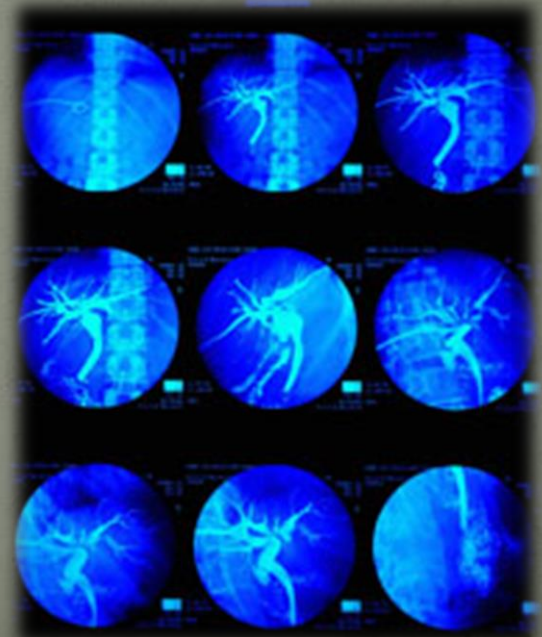


## 2. Дуоденальное зондирование:

- А – дуоденальная
- Б – пузырьная (хлопья, слизь, мутность, много лейкоцитов)
- С – печеночная

### **3. Рентгенография:**

- *определяют деформацию*
- *нарушение его опорожнения*
- *изменение формы*



**4. ОАК: умеренный лейкоцитоз**

- **увел. СОЭ**

**5. Биохимия:**

- **повышение холестерина**
- **диспротеинемия**
- **повышение кол-ва сиаловых к-т**

**6. Капрограмма.**

# Холецистография желчного пузыря.



# Лечение:

## 1. Немедикаментозное: рациональное питание:

- частый, дробный приём пищи (5-6 раз в сутки)
- повышенное содержание в пище растительных волокон и масел
- искл. жирных, острых, жареных блюд, консервов, пряностей



## Медикаментозное:

а/б:

- Ципрофлоксацин – 10 дней
- Доксицилин – 14 дней
- Эритромицин – 7-14 дней
- Цефураксин – 10-14 дней

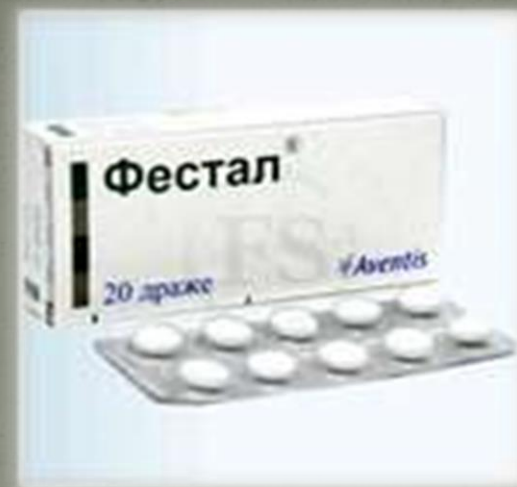## Средства, для купирования боли

- Но-шпа
- Дицетел



# Желчегонные средства: холеретики :

- *Аллохол*
- *Холендим*
- *Фестал*
- *Хенофальк*



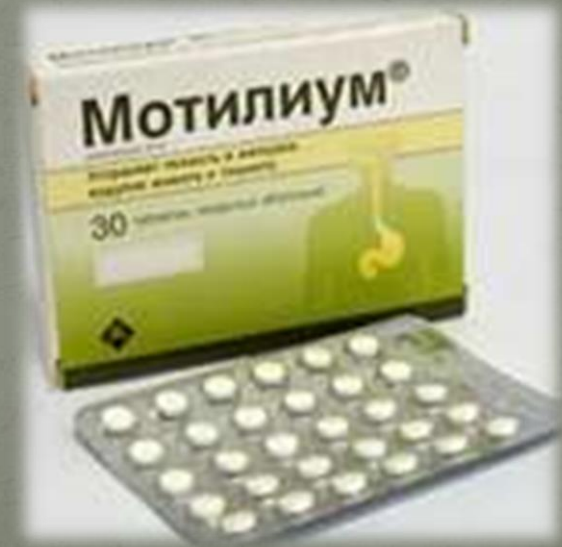Препараты, стимулирующие  
желчеотделение:  
холекинетики:

- *серноокислая магнезия*
- *сорбит*
- *ксилит*

# Симптоматическая терапия:

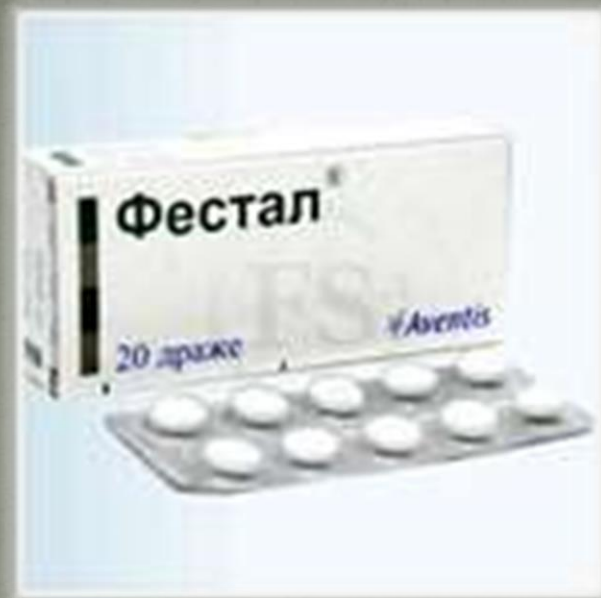*При снижении функции  
желчного пузыря:*

- *Мотилиум*
- *Домперидол*



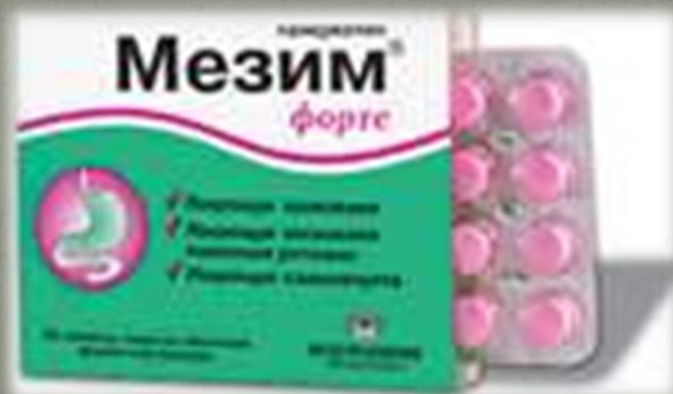## При изжоге:

- Малаокс
- Фасфаногель



## При нарушении кишечного пищеварения:

- Мезим
- Фестал



## Минеральные воды:

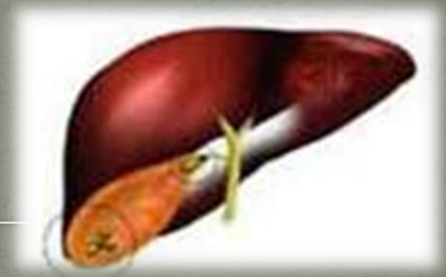- *Ессентуки № 17*
- *Нафтуса*
- *Славинская*
- *Арзник*



## Санаторно-курортное лечение:

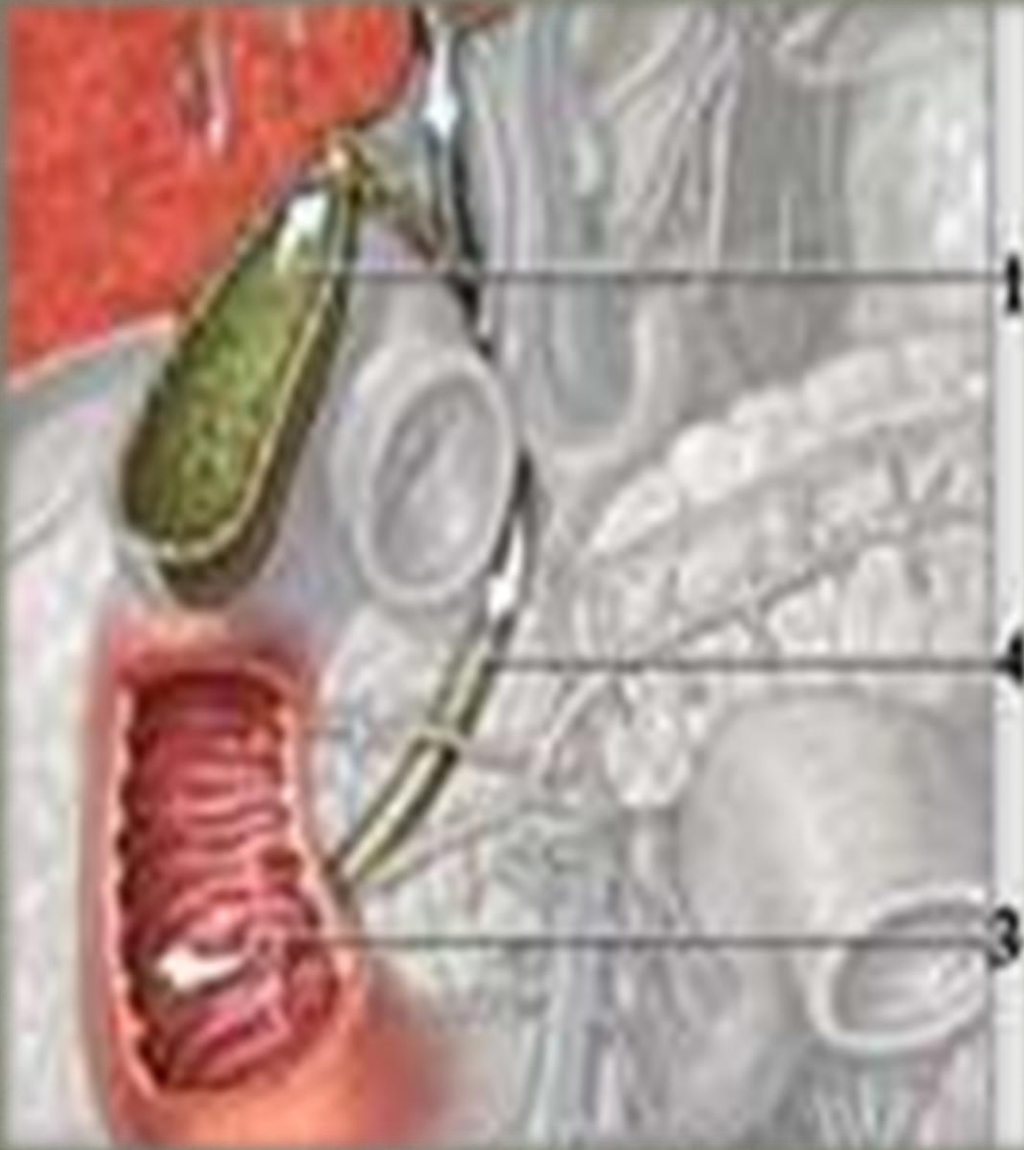
- *Боржоми*
- *Железноводск*

# Желчнокаменная болезнь



---

- это обменное заболевание гепатобилиарной системы , характеризующееся образованием желчных камней в желчном пузыре, в общем желчном протоке, в печеночных желчных протоках.



1. Желчный пузырь
2. Печень
3. 12-перстная к-ка
4. Желчный проток

# Факторы развития заболевания:

- *Хронический холецистит*
- *Холангит*
- *Воспаление общего желчного протока*
- *Нарушение метаболизма: билирубина, холестерина*
- *Генетические факторы*
- *Нарушение питания ( жирная, богатая холестерином пища, употребление рафинированных углеводов)*



- *Гиповитаминоз А*
- *Беременность*
- *Ожирение*
- *Вирусный гепатит*
- *Сахарный диабет*



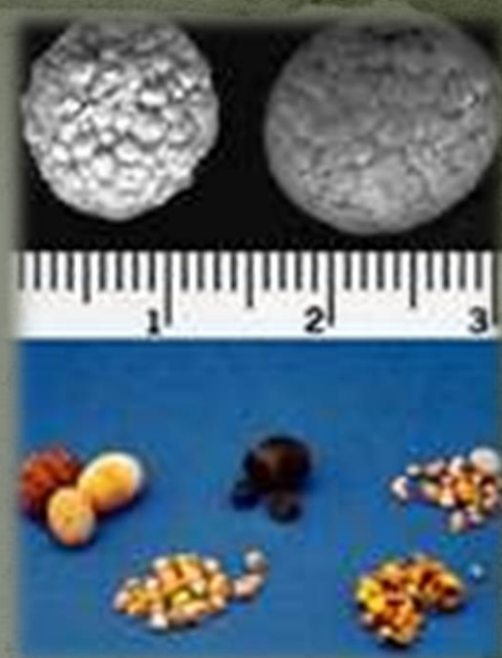# Патогенез:

**Большая концентрация холестерина в желчи → сдвиг реакции желчи в кислую сторону → резкое снижение или полное отсутствие липидного комплекса в желчи → воздействие пищевого дисбаланса, аллергии, пат. микрофлоры, аутоантител → воспалительный процесс в стенке пузыря → выделение слизи с холестерином → образование комочков → их соединение → образование камней.**

# Виды желчных камней:

## 1. Гомогенные:

- ☞ *холестериновые*
- ☞ *билирубиновые*
- ☞ *известковые*

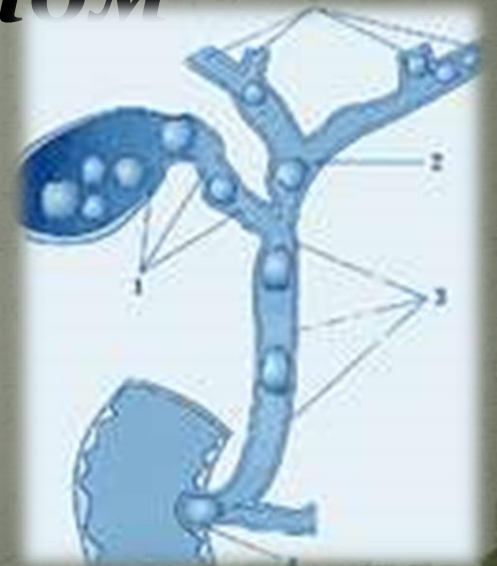


**2. Смешанные:** холестерин  
+ желчный пигмент + соли  
кальция

**3. Сложные:** ядро из холестерина  
+ оболочка из кальция +  
холестерин и билирубин

# Классификация:

- 1. Желчнокаменная болезнь (холестаз)**
- 2. Камни желчного пузыря с острым холециститом**



3. Камни желчного пузыря без холецистита
4. Камни желчного протока с холангитом
5. Камни желчного протока с холециститом

# Разновидности камней в желчном пузыре



101.ox.300.12.10

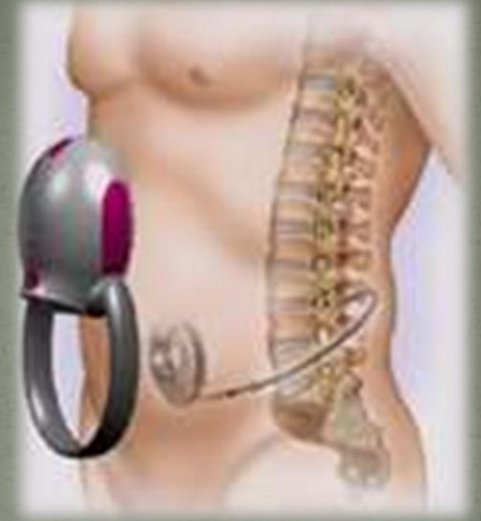## Клинические стадии:

- 1. Физико-химическая:**  
**протекает бессимптомно**
- 2. Латентная: бессимптомное**  
**камненосительство**
- 3. Клинически выраженная**  
**стадия.**

Формы:

- Диспепсическая:

- ☞ Отрыжка воздухом
- ☞ Тяжесть в пр. подреберье и эпигастральной обл.

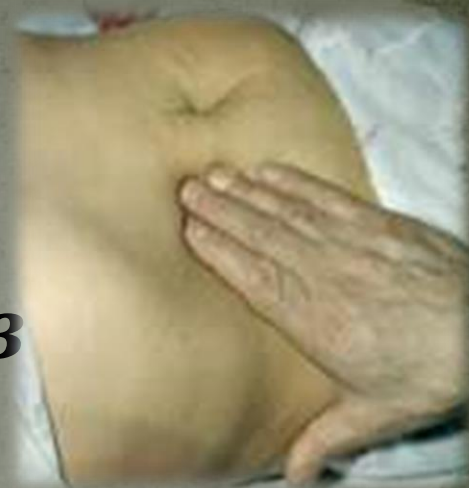

☞ Неустойчивый стул

☞ Изжога и вздутие живота

☞ Горечь во рту

● Болевая торпидная:



- ☞ Тупые ноющие боли в эпигастрии и в пр. подреберье
- ☞ Усилив. при погрешности в диете, физ. нагрузки, стрессов
- ☞ Иррадиация боли в пр. лопатку, плечо, ключицу, пр. половину шеи

- Болевая приступообразная форма (желчная колика):

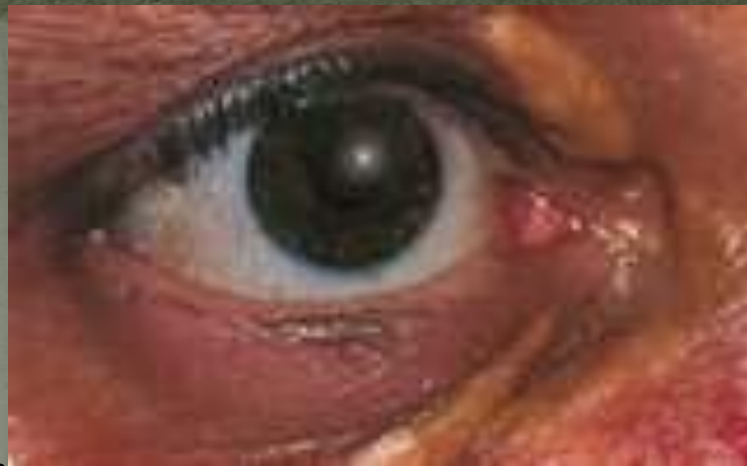- ☞ *Внезапные тяжелые болевые приступы*

- ☞ *Коллющий, режущий, раздирающий х-р*

- ☞ Боль в обл. желчного пузыря и эпигастрии**
- ☞ Иррадиация боли**
- ☞ Тошнота, рвота, горечь и сухость во рту**

- **Объективно:**

- *Ксантелазмы – липидные желтоватые пятна*
- *Субиктеричность склер и кожи*
- *Умеренное вздутие живота*
- *Болезненность в обл. пр. подреберья*

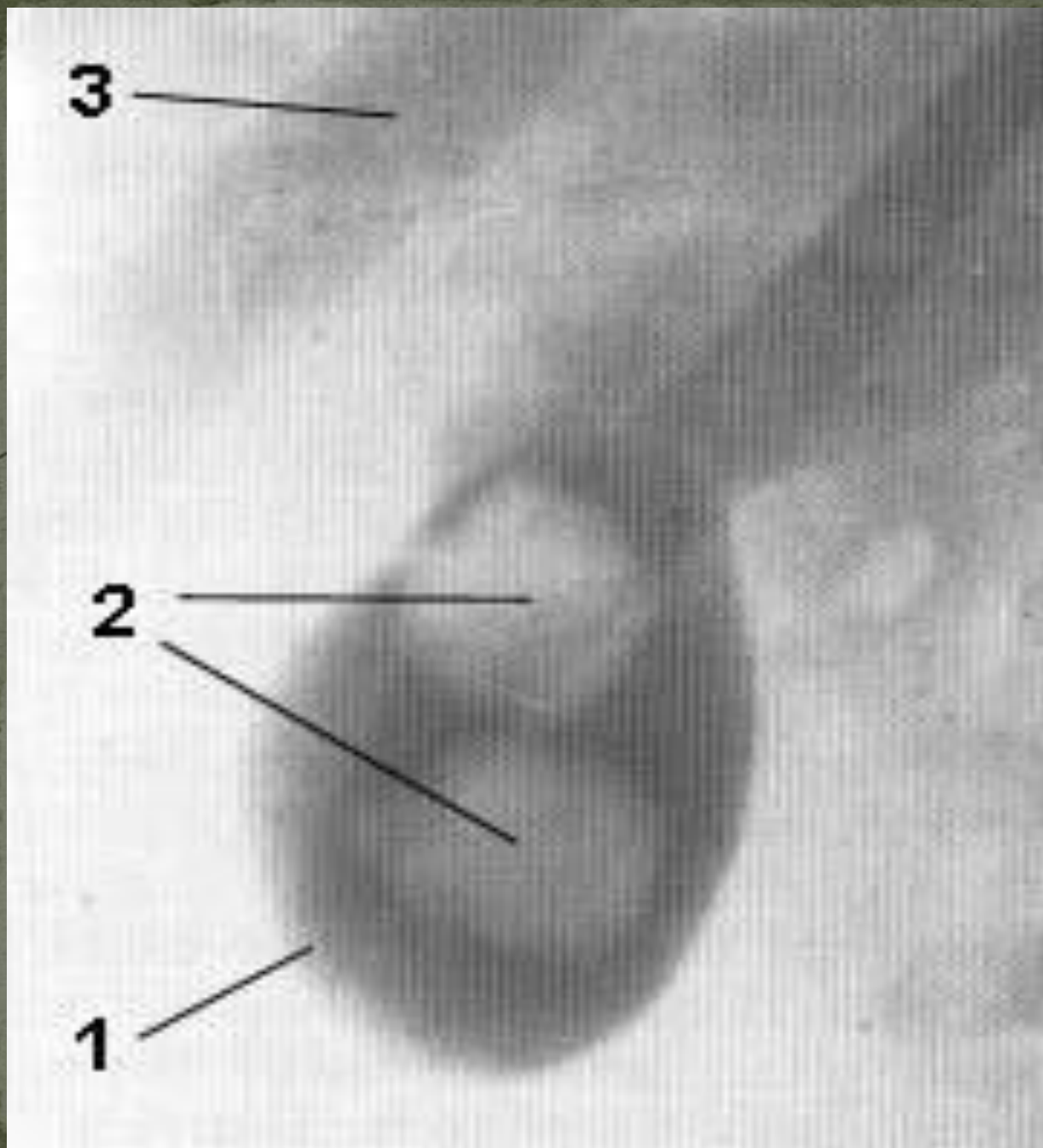


- *Напряжение мышц брюшной стенки в обл. пр. подреберья*
- *Положительные симптомы Ортнера, Мюсси, Кера, Мерфи*
- *Язык сухой, обложенный*
- *Одышка, цианоз, тахикардия, артериальная гипертензия*
- *«мраморная» окраска кожи*

# Диагностика:

- Рентгенологические методы:
  - Обзорная рентгенограмма брюшной полости (камни, газ)
  - Пероральная холецистография (дефекты наполнения желчного пузыря)
  - В/в холангиохолецистография («дефекты» просветления)

- **Компьютерная томография:** *при подозрении на рак.*
- **УЗИ:** *камни в виде плотных образований, за которыми следует звуковая тень.*

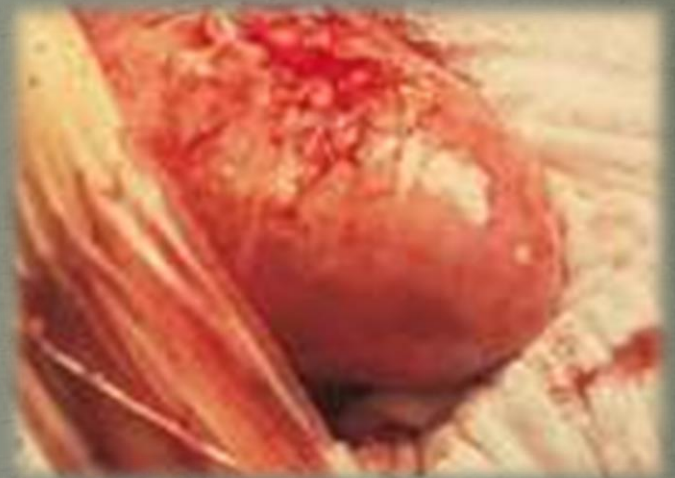
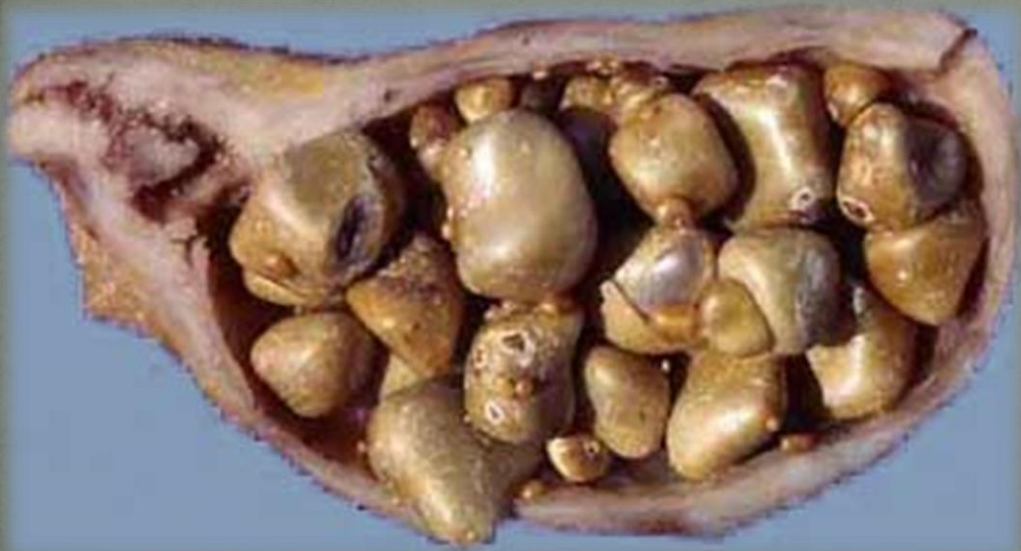
Холецист  
-ография  
желчного  
пузыря

- **ОАК, ОАМ**
- **БАК: холестерин, амилаза, сахар**
- **Группа и резус-фактор крови**
- **Копрограмма**
- **Дуоденальное зондирование**
- **Электрокардиография**
- **Консультации специалистов**

# Осложнения:

- *Деструктивный холецистит*
- *Эмпиема желчного пузыря*
- *Перихолецистит*



# Лечение:

- В I стадию:

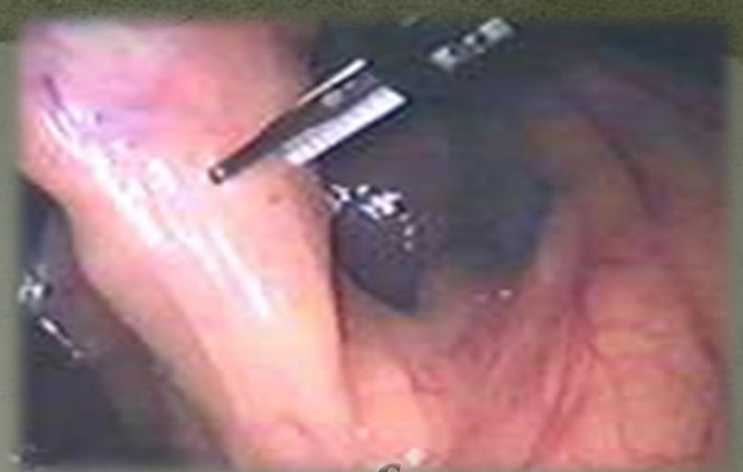- *Лечебно-профилактические мероприятия: занятие физрой, нормализация массы тела, а/б, диета № 5, леобил по 0,04г 3 раза в день.*

- Во II стадию:

- *Лечебные мероприятия*

- *Ударно-волновая холелитотрипсия (дробление камней)*

- *Чрескожно-трансгепатический холелитолиз*

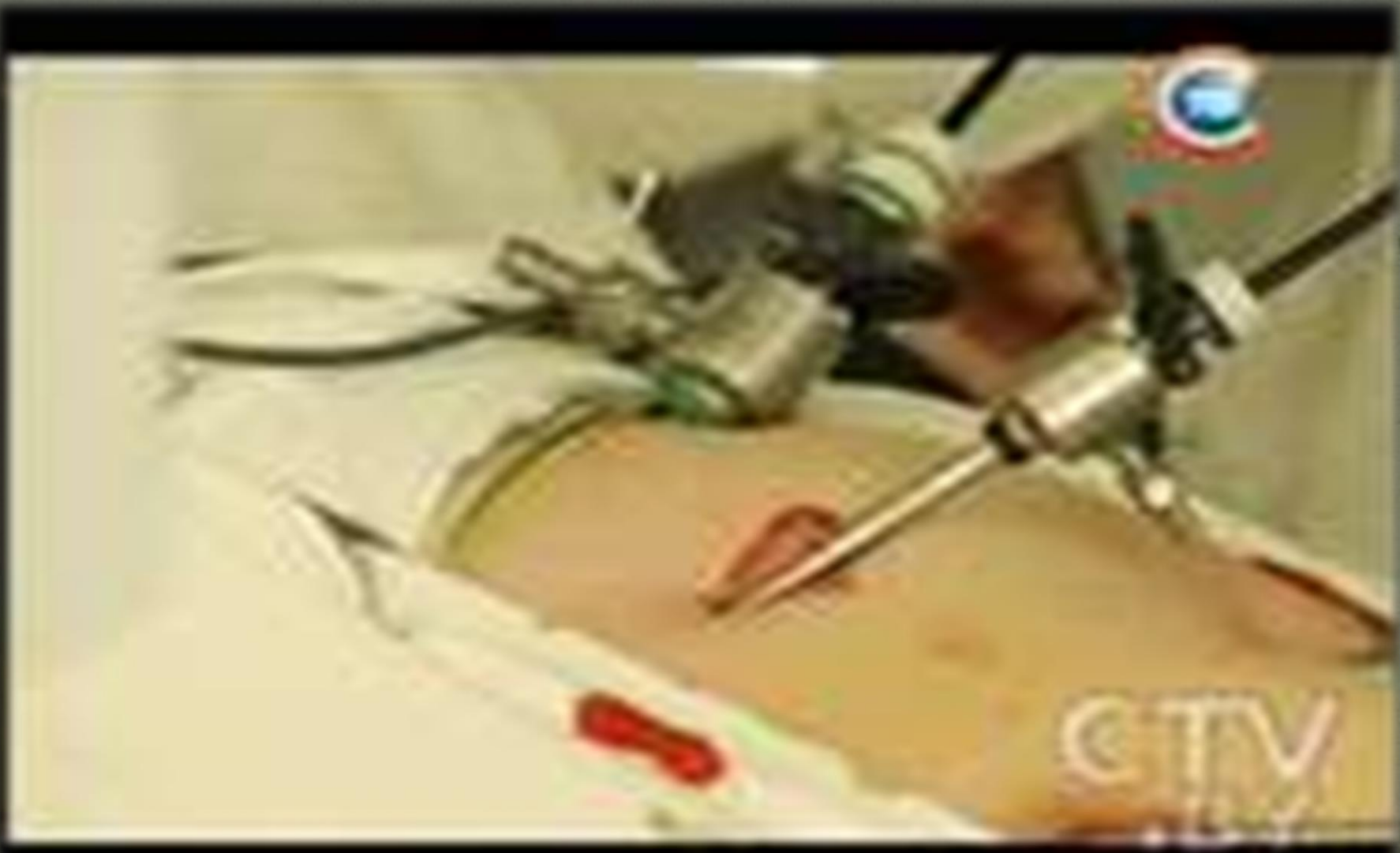

- В III стадию:

- **Купирование приступа: сульфат атропина 0,1 %мл р-ра п/к, 1мл 0,1% р-ра хлорозила п/к или в/м. При их неэффективности – 2мл 50% р-ра анальгина, 5мл р-ра баралгина в/м или в/в, ненаркотические анальгетики – 2% р-р 2мл промедола.**

- ***А/б терапия:***  
***ципрофлоксацин,***  
***доксициклин, цефалоспорины.***
- ***В предоперационный период:***  
***симптоматическая терапия***
- ***Дезинтоксикационные ср-ва:***  
***гемодез***
- ***Холецистэктомия***

# Холецистэктомия.



*Специальность 060101 «Лечебное дело»*

---

*Дисциплина «Терапия» 4 курс 7 семестр*

*Спасибо за  
внимание!*